FACULTE DE MEDECINE DE PARIS

ANNEE 1969

N° 508

THESE

pour le

DOCTORAT EN MEDECINE

(Diplome d'Etat)

par

Régine LUCOT - BRANLARD

née le 29 Mai 1942 à Sauvigney-les-Gray

(Haute-Saône)

Présentée et soutenue publiquement le 1969

CONTRIBUTION A L'ETUDE DES LESIONS OSSEUSES DE LA THALASSEMIE

Président : Monsieur Jean BERNARD

Professeur : (Jean BERNARD)

FACULTE DE MEDECINE DE PARIS

Année 1969 N°____

THESE

pour le

DOCTORAT EN MEDECINE

(Diplôme d'Etat)

par

Régine LUCOT - BRANLARD
née le 29 Mai 1942 à SAUVIGNEY - Les - GRAY
(Haute-Saône)

Présentée et soutenue publiquement le 1969

CONTRIBUTION A L'ETUDE DES LESIONS OSSEUSES DE LA THALASSEMIE

Président : Monsieur Jean BERNARD - Professeur (Jean BERNARD)

UNIV.
LEIDEN
BIBL.

PROFESSEURS HONORAIRES :

MM. ALAJOUANINE (T.), BENARD (H.), BERNARD (E.), BINET (L.), BULLIARD (H.), CATHALA (J.), CHABROL (E.), CHAILLEY-BERT (P.), CHEYMOL (J.), COSTE (F.), DEBRE (R.), DECHAUME (M.), GALLIARD (H.), GAUDARD d'ALLAINES (F. de), GENNES (L. de), GIROUD (A.), HAZARD (R.), HEUYER (G.), LACOMME (F.), LAMY (M.), LAROCHE (G.), LELONG (M.), LEVY (Melle J.), LEVY-SOLAL (E.), LIAN (C.), MADURO (R.), MARCHAL (G.), MATHIEU (P.), MONOD (R.), MOREAU (R.), MOULONGUET (P.), PASTEUR VALLERY-RADOT, PETIT-DUTAILLIS (D.), PIEDELIEVRE (R.), QUENU (J.), RENARD (G.), SENEQUE (J.), STROHL (A.), TANON (L.), TURPIN (R.), VERNE (J.).

DOYEN ..... Georges BROUET
Ier ASSESSEUR .....) Daniel BARGETON
2e ASSESSEUR .....(Jean GOSSET

A. - CHAIRES DE SCIENCES FONDAMENTALES

	MM.
Anatomie	DELMAS (A.)
-	HUARD (P.)
à titre personnel	CABROL (Ch.)
- -	OLIVIER (G.)
Anatomie et Cytologie pathologiques	DELARUE (J.)
à titre personnel	NEZELOF (Ch.)
- -	ORCEL (L.)

./.

	MM.
Biochimie médicale	JAYLE (M.-F.)
- -	DESGREZ (P.)
- -	POLONOVSKI (J.)
Chimie Pathologique	SCHAPIRA (G.)
à titre personnel	CARTIER (P.)
- -	DREYFUS (J. - Cl.)
Biologie médicale (à titre personnel)	BOURLIERE (F.)
- -	HARTMANN (L.)
Biophysique médicale	BUGNARD (L.)
- -	DJOURNO (A.)
- -	DOGNON (A.)
à titre personnel	KELLERSHOHN (L.)
- -	GOUGEROT (L.)
- -	ROUCAYROL (J. -Cl.)
Cancérologie expérimentale	MATHE (G.)
Génétique fondamentale	LEJEUNE (J.)
Histologie et Embryologie	GOUJARD (R.)
- -	TUCHMANN-DUPLESSIS (H.)
à titre personnel	RACADOT (J.)
Microbiologie	FASQUELLE (R.)
Bactériologie et Virologie	TOURNIER (P.)
à titre personnel	BARBIER (P.)
Parasitologie	LARIVIERE (M.)

./.

Digitized by the Internet Archive
in 2026

https://archive.org/details/IA41552226_0013

	MM.
Pathologie expérimentale et comparée	MERKLEN (F. -P.)
à titre personnel	LOEPER (J.)
Pharmacologie	BOISSIER (J.-R.)
-	LECHAT (P.)
Physiologie	BARGETON (D.)
-	MALMEJAC (J.)
-	PARROT (J.)
à titre personnel	DEJOURS (P.)
Physiologie et biologie appliquée aux sports	SCHERRER (J.)

B. - CHAIRES DE SCIENCES CLINIQUES

Ie MEDECINE

Biologie médicale	FAUVERT (R.)
Histoire de la Médecine et de la Chirurgie	COURY (Ch.)
Hygiène et Médecine préventive	BOYER (J.)
Médecine du Travail	DESOILLE (H.)
Médecine légale, droit médical et déontologie	DEROBERT (L.)
Pathologie exotique	BRUMPT (L.-C.)

./.

	MM.
Pathologie médicale	BUGE (A.)
- -	BRICAIRE (H.)
- -	CORNET (A.)
- -	HOUSSET (E.)
- -	LAROCHE (Cl.)
à titre personnel	AZERAD (E.)
- -	BOUR (H.)
- -	BROCARD (H.)
- -	CAROLI (J.)
- -	FACQUET (J.)
- -	LAMBLING (A.)
- -	LAUNAY (Cl.)
- -	PAYET (M.)
- -	PERRAULT (M.)
- -	SIGUIER (F.)
- -	WORMS (R.)
- -	BOUVIER (J.)
Pathologie respiratoire	TURLAF (J.)
Pathologie et Thérapeutique générales	MAURICE (P.)
Thérapeutique	LAMOTTE (M.)
Thérapeutique appliquée	MARCHE (J.)

Chaires de Cliniques :

Clinique cardiologique (Boucicaut)	LENEGRE (J.)
- - (Broussais)	SOULIE (P.)
Clinique dermatologique (Saint-Louis)	DUPERRAT (F.)

./.

	MM.
Clinique des maladies cutanées et syphilitiques (Saint-Louis)	DEGOS (R.)
Clinique endocrinologique (Pitié)	DECOURT (J.)
Clinique des maladies infectieuses (Claude-Bernard).....	MOLLARET (P.)
à titre personnel	BASTIN (R.)
Clinique des maladies mentales et de l'encéphale (Sainte-Anne)	DELAY (J.)
à titre personnel (neuro-psychiatrie).....	PICHOT (P.)
Clinique des maladies du système nerveux (Salpêtrière)	CASTAIGNE (P.)
Clinique neurologique (Salpêtrière)	GARCIN (R.)
à titre personnel	THERMITTE (F.)
Clinique de neuro-psychiatrie infantile (Salpêtrière)	MICHAUX (L.)
Clinique des maladies du sang (Broussais)	BERNARD (J.)
à titre personnel (hématologie)	ANDRE (R.)
- - -	BOUSSER (J.)
- - -	DREYFUS (B.)
Cliniques médicales (Bicêtre	DEPARIS (M.)
Broussais	MILLIEZ (P.)
Cochin	PEQUIGNOT (H.)
Hôtel-Dieu	BARIETY (M.)
Pitié	DREYFUS (G.)
Saint-Antoine	BOUDIN (G.)
- -	CONTE (M.)
- -	KOURILSKY (R.)

./.

MM.

Clinique médicale propédeutique (Broussais)	JUSTIN-BESANCON (L.)
Clinique thérapeutique médicale (Saint-Antoine)	LEMAIRE (A.)
Clinique de Séméiologie médicale (Antoine-Chantin)	DOMART (A.)
Séméiologie médicale (Lariboisière).....	BOUVRAIN (Y.)
- - (Pitié)	RAMBERT (P.)
- - (Rothschild)	WOLFROMM (R.)
Clinique d'Hydrologie et de Climatologie (Bichat)	DEBRAY (Ch.)
à titre personnel	GIBERTON (A)
Clinique médico-sociale du diabète sucré et des maladies métaboliques (Hôtel-Dieu)	DEROT (M.)
Clinique néphrologique (Necker)	HAMBURGER (J.)
à titre personnel	RICHET (G.)
- -	CROSNIER (J.)
Clinique de génétique médicale (Enfants-Malades)	ROYER (P.)
Clinique des maladies des enfants (Enfants-Malades).....	MOZZICONACCI (P.)
Clinique Médicale infantile et de pédiatrie sociale (Enfants-Malades)	MARIE (J.)
Clinique de pédiatrie (Trousseau)	BRISSAUD (H.)
à titre personnel	LESOBRE (R.)
Clinique de pédiatrie et de puériculture (Saint-Vincent-de-Paul)	THIEFFRY (S.)

./.

MM.

Hygiène et Clinique de la première enfance (Trousseau) ..... LAPLANE (R.)
à titre personnel ..... POLONOVSKI (Cl.)

Clinique de pneumo-phtisiologie (Laennec)..... BROUET (G.)
à titre personnel ..... KREIS (B.)
- - ..... MEYER (A.)

Clinique de rééducation motrice ..... GROSSIORD (A.)

Electroradiologie ..... LEDOUX-LEFARD (M.)
- ..... LEFEBVRE (J.)

Radiologie médicale ..... DESGREZ (H.)
à titre personnel ..... FISCHGOID (H.)
- - ..... TUBIANA (M.)
- - ..... CHERIGIE (E.)

Clinique de rhumatologie médicale et sociale (Cochin) ..... DELBARRE (F.)

Clinique rhumatologique (Lariboisière) ..... SEZE (S. de)

Clinique toxicologique (Fernand Widal) ..... GAULTIER (M.)

2e CHIRURGIE

Anesthésiologie ..... VOURC'H (G.)

Pathologie chirurgicale ..... LAURENCE (G.)
- - ..... KUSS (R.)
- - ..... N ...
à titre personnel ..... RAMADIER (J.)

./.

	MM.
Phisiologie et pathologie obstétricales	MORIN (P.)
Technique chirurgicale et chirurgie expérimentale	MONSAINGEON (A.)

Chaires de Cliniques :

Clinique carcinologique (Gustave-Roussy)	DENOIX (P.)
Clinique carcinologique chirurgicale (Necker)	REDON (H.)
à titre personnel	BREHANT (J.)
Cliniques chirurgicales (Beaujon	LORTAT-JACOB (J.-L.)
) -	BAUMANN (J.)
(Cochin	LEGER (L.)
) Hôtel-Dieu	PATEL (J.)
(Saint-Antoine	GOSSET (J.)
) Salpêtrière	SICARD (A.)
(Tenon	OLIVIER (Cl.)
Clinique thérapeutique chirurgicale (Vaugirard)	ROUX (M.)
Séméiologie et clinique chirurgicales (Broussais)	POILLEUX (F.)
- - - (Saint-Louis)	DEBEYRE (J.)
Clinique chirurgicale orthopédique et traumatologique (Cochin)	MERLE D'AUBIGNE (R.)
- - - (Foch)	PADOVANI (P.)
- - - (Beaujon)	CAUCHOIX (J.)

./.

	MM.
Clinique traumatologique et orthopédique (Raymond-Poincaré)	JUDET (R.)
Clinique de chirurgie infantile et orthopédique (Enfants-Malades)	FEVRE (M.)
à titre personnel	CHIGOT (P.-L.)
Clinique de chirurgie cardio-vasculaire (Broussais)	DUBOST (Ch.)
Clinique de chirurgie thoracique (Laennec)	MATHEY (J.)
à titre personnel	GAUDART D'ALLAINES (Cl. de)
Clinique chirurgicale et gynécologique (Broca)	HUGUIER (J.)
Clinique obstétricale (Baudelocque)	LEPAGE (F.)
- - (Saint-Antoine)	MERGER (R.)
Clinique obstétricale et gynécologique (Port-Royal)	VARANGOT (J.)
Clinique de neuro-chirurgie (Pitié)	DAVID (M.)
à titre personnel	LEBEAU (J.)
Clinique ophtalmologique (Cochin)	BREGEAT (P.)
- - (Hôtel-Dieu)	OFFRET (G.)
Clinique oto-rhino-laryngologique (Lariboisière)	AUBRY (M.)
Clinique stomatologique (Salpêtrière)	CERNEA (P.)
Clinique urologique (Cochin)	ABOULKER (P.)
- - (Necker)	COUVELAIRE (R.)

./.

C. - PROFESSEURS SANS CHAIRE

	MM.
Anatomie	GILLOT (Cl.)
Anatomie pathologique	GOUYGOU (Ch.)
Bactériologie	CHRISTOL (D.)
Bactériologie	LE MINOR (L.)
Biochimie médicale	CARTIER (P.)
- -	GONNARD (P.)
- -	NORDMANN (J.)
Chirurgie	CERBONNET (G.)
Hématologie	BESSIS (M.)
-	BILSKI-PASQUIER (G.)
Hygiène	BLANCHER (G.)
-	CORRE-HURST (Mme L.)
Médecine légale	CECCAL (P.)
- -	HADENGUE (A.)
- -	FOURNIER (E.)
Médecine générale	AUSSANNAIRE (M.)
Maladies infectieuses	DUPONT (V.)
Neuro-Psychatrie	TARDIEU (G.)
Pédiatrie	ROSSIER (A.)

./.

	MM.
Physique médicale	COURSAGET (J.)
- -	GREMY (F.)
- -	PELLERIN (P.)
Physiologie	DURAND (J.)
-	GIRARD (Fr.)
-	HUGELIN (A.)
Stomatologie	CHAPUT (Mme A.)
Pharmacologie	SCHMITT (H.)

D. - PROFESSEURS DETACHES DANS LES UNIVERSITES ETRANGERES

Pathologie chirurgicale	RUDLER (J.) Pr.s.ch.

E. - PROFESSEURS ASSOCIES

Hormonologie	MORICARD (R.)
Statistique médicale et épidémiologie	SCHWARTZ (D.)
Néphrologie	MAXWELL (M.)

./.

Secrétaire général de la Faculté	M. LENA (J.)
Conseiller administratif	Melle CHAINTREUIL (G.)
Conservateur en Chef de la Bibliothèque. Conservateur du Musée d'Histoire de la Médecine	M. le Docteur HAHN (A.)
Conservateurs	(Mme FORGET (F.)) Melles DUMAITRE (P.) (LAURENT (H.)) LE NOIR (G.)
Bibliothécaires	(Mmes CONTET (J.)) Melles DUROZOY (M.F.) (ROBERGE (D.)) LE QUANG LINH G. (REUGE (M.)

=-=-=-=

A mes Parents

A mon Mari

A mes Beaux - Parents

A

Monsieur le Professeur Jean BERNARD
ofesseur de Clinique des Maladies du Sang
Hôpital Saint-Louis
Médecin des Hôpitaux
Officier de la Légion d'Honneur

Qui nous a fait le grand honneur
d'accepter la présidence de cette thèse

en hommage respectueux.

A

Monsieur le Docteur BONNETTE
Chef du Service de Pédiatrie
au Centre Hospitalier de
Saint-Germain-en-Laye

A

Monsieur le Docteur BARGY
Chef du Service de Radiologie
au Centre Hospitalier de
Saint-Germain-en-Laye.

CONTRIBUTION A L'ETUDE DES LESIONS OSSEUSES

DE LA THALASSEMIE

S O M M A I R E

INTRODUCTION

I - DEFINITION

II - RAPPELS GENETIQUE, BIOCHIMIQUE, CLINIQUE, HEMATOLOGIQUE ET RADIOLOGIQUE.

III - Ière DESCRIPTION DE LA MALADIE PAR COOLEY EN 1925.

IV - ETUDE BIBLIOGRAPHIQUE.

A - Description et topographie des lésions,

B - Fréquence en fonction de la topographie,

C - Chronologie des lésions, évolution en fonction de l'âge et de l'évolution clinique de la maladie

D - Pathogénie.

V - ANATOMIE PATHOLOGIQUE.

VI - OBSERVATIONS ET CONCLUSIONS DE CES OBSERVATIONS.

CONCLUSIONS.

INTRODUCTION

Le diagnostic de thalassémie, suspecté devant les signes cliniques et hématologiques, est affirmé par l'électrophorèse de l'hémoglobine.

Les lésions osseuses, dans la plupart des cas, ne viennent que compléter le tableau clinique. Elles ne sont pas pathognomoniques de cette affection, puisqu'on les retrouve dans une certaine mesure dans d'autres anémies hémolytiques congénitales ; ce qui s'explique par l'hyperplasie médullaire, phénomène constant et commun à ces affections.

Cependant, leur importance, leur diffusion à tout le squelette, certains de leurs caractères topographiques, leur gravité dans la thalassémie, justifiant leur étude.

Après l'analyse des données bibliographiques, nous présenterons les observations de 3 cas de thalassémie majeure, comportant des lésions osseuses.

./.

I - DEFINITION -

La thalassémie est une anémie hémolytique, familiale et raciale, héréditaire, se transmettant comme un caractère dominant, due à une anomalie de la synthèse de l'hémoglobine.

Elle est géographiquement concentrée, dans les pays riverains de la Méditerranée, en particulier l'Italie, la Grèce, l'Afrique du Nord. Par contre, la France et l'Espagne ne sont pratiquement pas atteintes par la tare thalassémique. Les cas de thalassémie, actuellement de plus en plus nombreux en France, se rencontrent chez les enfants d'origine Nord-Africaine ou Italienne.

De même aux Etats-Unis, sont atteints les sujets d'origine méditerranéenne. Les sept enfants faisant partie de la première publication de COOLEY étaient d'origine italienne, grecque et syrienne.

Sous la forme homozygote, se trouve réalisée la thalassémie majeure ou maladie de COOLEY.

Sous la forme hétérozygote, la thalassémie mineure ou maladie de RIETTI - GREPPI - MICHELI.

Il existe également une forme minime : trait thalassémique ou thalassémie minime de SILVESTRONI & BIANCO.

./.

II - RAPPELS GENETIQUE, BIOCHIMIQUE, HEMATHOLOGIQUE, CLINIQUE ET RADIOLOGIQUE -

A - Rappels génétique et biochimique :

La thalassémie est due à une anomalie héréditaire de la synthèse de l'hémoglobine.

L'hémoglobine est une chromoprotéine constituée :

. d'une partie protéique : la globine,

. d'une protoporphyrine : l'hème (noyau tétrapyrolique) lié à un atome de fer.

La globine est une protéine (poids moléculaire = 66 000) constituée de quatre chaines polypeptidiques(α, β, γ, δ) identiques deux à deux et groupées en deux dimères.

Il existe normalement trois Hb humaines :

Hb A_I (adulte) = $\alpha_2\beta_2$ sensible à la dénaturation alcaline

Hb F (foetale) = $\alpha_2\gamma_2$ résistante à la dénaturation alcaline

Hb A_2 = $\alpha_2\delta_2$ dont le taux normal est inférieur à 2%

Leur détermination est génétique. Il existe schématiquement deux sortes de gènes, sous la dépendance desquels se fait la synthèse de l'Hb.

- Des gènes de structure

régissant la séquence des acides aminés sur les chaînes polypeptidiques. Leur altération entraîne la formation d'une Hb anormale par la substitution d'un acide aminé des chaînes α ou β (cas de la drépanocytose).

./.

- Des gènes opérateurs ou gènes de débit

stimulant ou inhibant la synthèse d'une chaîne et réglant le débit de la synthèse, c'est-à-dire, la rapidité et l'importance de l'action des gènes de structure.

Leur altération entraîne la formation d'une Hb qui n'est pas, à proprement parler, une Hb anormale, mais une Hb comportant un arrangement anormal de chaînes normales.

Physiologiquement, dans les derniers mois de la vie intra-utérine et dans les premiers mois de l'enfance, la synthèse de l'Hb F diminue pour faire place à l'Hb A_I et l'Hb A_2 .

La synthèse de la chaîne β diminue au profit de la synthèse des chaînes α et γ . Chez l'homozygote thalassémique, il y a une augmentation de l'Hb F sans règle générale quant aux proportions entre Hb A_I et Hb F.

Chez l'hétérozygote, le plus souvent, le taux d'Hb F est normal (inférieur à 3 - 5%). Dans 80% des cas, il y a une élévation du taux de l'Hb A_2 de 3 à 8%.

Le défaut de synthèse peut porter soit sur la chaîne α , soit sur la chaîne β . Ainsi, il existe deux sortes de thalassémie :

. β thalassémie :
Seule l'Hb A_I qui possède des chaînes β est touchée. Il y a, par contre, une augmentation de la formation d'Hb F et d'Hb A_2.

./.

. α thalassémie :

La synthèse des chaînes α est inhibée, donc la synthèse de l'Hb A_I, Hb F et Hb A_2. La synthèse de la chaîne β est augmentée réalisant un tétramètre β_4 ou Hb H.

Les cas d'homozygotie α thalassémie sont très rares. L'homozygotie β thalassémie correspond à la maladie de COOLEY.

B - Rappel clinique :

La thalassémie est caractérisée cliniquement par :

. une pâleur mêlée à un subictère des téguments et des conjonctives,
. une dystrophie générale (physionomie particulière, dite mongoloïde : crâne volumineux, nez court, retroussé, écrasé à sa base, élargi au niveau des ailes, pomettes saillantes, yeux écartés, bridés, sourcils et lèvre supérieure arqués,
. une splénomégalie importante,
. une hépatomégalie plus discrète, inconstante,
. une atteinte cardiaque fréquente, avec gros coeur et défaillance cardiaque possible,
. un retard du développement squelettique et staturopondéral.

C - Rappel hématologique :

La thalassémie se caractérise par :

. une anémie hypochrome, hypersidérémique,
. une érythroblastose sanguine et médullaire,
. une réticulocytose,
. une augmentation de la résistance globulaire aux solutions hypotoniques,

./.

. la présence d'hématies en cibles,
. la présence d'Hb foetale, résistante à la dénaturation alcaline, à un taux anormalement élevé.

D - Rappel radiologique :

La thalassémie est caractérisée par des anomalies osseuses importantes, diffusées à tout le squelette que nous nous proposons d'étudier à l'aide :

. de la revue de la bibliographie,
. de l'analyse de trois cas de thalassémie majeure observés dans le Service du Docteur Bonnette au Centre Hospitalier de Saint-Germain-en-Laye.

./.

III - PREMIERE DESCRIPTION DE LA MALADIE PAR COOLEY

COOLEY en 1927 publie dans l'AMERICAN JOURNAL OF DISEASES OF CHILDREN sous le titre d'Anemia in Children with splenomegaly and peculiar changes in the bones", les observations de sept enfants âgés de onze mois à cinq ans, qui présentent un faciès caractéristique, non signalé dans la littérature chez les enfants porteurs d'anémie. Faciès véritablement mongaloïde, réalisé par une coloration jaune sale de la peau et un épaississement des os du crâne, épaississement plus prononcé lorsque l'évolution de la maladie a été plus rapide dans les premières années.

Cet épaississement des os du crâne se traduisant par des images radiologiques caractéristiques.

Les os longs présentent également des anomalies frappantes. L'observation des anomalies osseuses poussa COOLEY à entreprendre d'autres investigations, en particulier hématologiques.

Chez tous ces enfants, la maladie débute tôt dans l'enfance par une anémie modérée :

- avec une splénomégalie importante,
- une leucocytose variable, une normoblastose, une réticulocytose,
- une augmentation de la résistance globulaire aux solutions hypotoniques,

évolue sur le mode chronique.

./.

Sur les sept enfants, trois sont d'origine italienne, un d'origine grecque, un d'origine syrienne. Dans plusieurs cas, d'autres enfants de la famille sont morts en bas âge, d'anémie ou de cause inconnue. Deux de ces enfants sont frère et soeur ; les parents sont bien portants.

De nombreuses radiographies du crâne et des os longs ont été pratiquées chez ces enfants objectivant des anomalies constantes, quoique de degré variable :

. les os du crâne apparaissent épaissis dans tous les cas, épaississement réalisé par l'élargissement du diploé, tandis que les tables sont amincies.

Au début, et dans les cas les moins graves, le diploé a un aspect tacheté. A un stade tardif, apparait une striation verticale expliquée par l'accroissement d'os spongieux.

. Les os longs présentent également des anomalies marquées : ils apparaissent un peu plus larges que la normale ; la corticale est amincie, l'os est transparent, ostéoporotique. La médullaire présente une réticulation anormale.

. Les os plats (os iliaques, omoplates) présentent une striation en éventail.

De telles anomalies osseuses pourraient, peut-être se voir dans d'autres maladies où l'hyperstimulation de la moelle osseuse intervient au début de la vie, accompagnée d'insuffisance de fixation calcique.

Cependant, COOLEY ne l'a jamais remarqué, sauf chez un sujet porteur d'anémie à hématies falciformes dont l'os occipital était épaissi et présentait une striation verticale. Les os longs ne présentaient pas d'image caractéristique.

./.

COOLEY conclut qu'il s'agit d'une anémie hémolytique congénitale, avec hyperplasie médullaire. Les lésions osseuses sont dues à l'hyperplasie médullaire réactionnelle à l'hémolyse chronique.

Le fait que chez un enfant les lésions osseuses soient minimes, lors du premier examen, alors que la splénomégalie était déjà importante, est en faveur de l'apparition secondaire des lésions osseuses.

Les lésions osseuses au niveau du crâne et des os longs ne se retrouvent pas dans les anémies non hémolytiques, le rachitisme. Le faciès particulier dépendant de l'ictère et des modifications osseuses du crâne.

./.

IV - REVUE DE LA BIBLIOGRAPHIE -

A - Description et topographie des lésions osseuses :

Aspects descriptifs généraux

COOLEY dans sa première publication a mis l'accent sur les lésions du crâne qui sont constantes et caractéristiques dans tous les cas, alors que les lésions des os longs lui sont parues plus rares et moins importantes.

Par la suite, tous les auteurs ont insisté sur l'importance et la diffusion des lésions à tout le squelette.

Il semble que l'on puisse rattacher ces lésions à deux processus :

I - un processus de destruction osseuse,

2 - un processus ostéoproducteur de compensation

tous deux secondaires à l'hyperplasie médullaire entraînant selon la prédominance de l'un ou de l'autre :

- un amincissement de la corticale de tous les os composant le squelette,
- un agrandissement du canal médullaire des os longs,
- une disposition réticulée des travées osseuses raréfiées au niveau de quelques métaphyses des os longs, des os plats et des os tubulaires des mains et des pieds

associés à des altérations de type hypérostosique :

./.

. épaississement de la voûte crânienne avec formation de spicules osseux perpendiculaires à la table interne,

. épaississement de l'apophyse orbitaire du frontal

. réaction hyperostosante pouvant entraîner l'oblitération des sinus maxillaires,

. élargissement du diamètre transversal de certains os qui prennent un aspect rectangulaire (métacarpiens),

. renflement en massue de la région méta-épiphysaire de certains os longs.

Des lésions d'ostérosclérose n'ont été décrites que dans quelques cas ayant dépassé la puberté (CAFFEY).

./.

Aspects descriptifs selon la topographie

Crâne :

Les lésions du crâne ont retenu l'attention initialement (COOLEY, CAFFEY), mais en fait, elles sont moins fréquentes que les autres altérations du squelette. En particulier, l'aspect du crâne en poils de brosse est une lésion rare et tardive.

Tous les auteurs (en particulier CAFFEY et les auteurs Italiens) décrivent au niveau du crâne :

- un épaississement de la voûte crânienne dû à un élargissement de l'espace diploïque,
- qui présente un aspect microlacunaire,
- un amincissement des tables interne et externe, surtout de la table externe qui est repoussée vers l'extérieur et peut même disparaitre,
- dans certains cas seulement, qui sont en général des cas graves dans lesquels la maladie évolue depuis un certain temps, le diploé est traversé par des travées orientées perpendiculairement à la table interne, réalisant le crâne en poil de brosse.

Ces altérations débutent et restent majeures en général au niveau du frontal (alors que dans la drépanocytose, elles débutent au niveau du pariétal). Elles s'étendent ensuite aux pariétaux, beaucoup plus rarement à l'occipital, et restent localisées à sa partie supérieure.

./.

Certains auteurs, (CAFFEY, GRASSI, DURANDO) signalent comme importante et fréquente, une hypérostose de l'étage antérieur de la base du crâne, en particulier de la partie horizontale du frontal.

Ce signe serait propre à la thalassémie ; on ne le trouverait pas parmi les altérations crâniennes dans l'ictère constitutionnel. Il serait précoce, net, alors qu'il n'existe qu'un discret épaississement du frontal dans sa partie verticale.

Massif facial :

Les mêmes auteurs décrivent au niveau du massif facial surtout, des lésions qu'ils qualifient d'hypérostosiques :

- hypérostose de l'apophyse orbitaire du frontal,
- hypérostose de l'apophyse zygomatique réalisant un aspect mongoloïde du faciès,
- hypérostose au niveau du maxillaire supérieur pouvant entraîner un hyperthélorisme, des troubles de l'occlusion et des malpositions dentaires.
- CAFFEY a insisté sur les anomalies des sinus (maxillaire surtout) dont la pneumatisation peut être retardée ou inhibée. L'atteinte des sinus frontaux et du sinus sphénoïdal est rare. Les cellules ethmoïdales sont normales ; ceci étant expliqué par l'absence de moelle osseuse active au niveau de l'ethmoïde.

Ils ont décrit également des lésions d'ostéoporose avec aspect microlacunaire au niveau des maxillaires.

./.

Dents :

Il existe également des anomalies de la denture et de la dentition :

. anomalies d'implantation des dents, dues à l'hypérostose du maxillaire supérieur, en particulier : incisives écartées, projetées en avant,

. défaut d'occlusion,

. ostéoporose de l'os alvéolaire,

. anomalies des dents proprement dites : l'émail est relativement bien conservé ; par contre, la dentine est pauvrement minéralisée, a perdu son aspect lisse.

Rachis - Côtes :

Au niveau des vertèbres, on remarque un aspect ostéoporotique et quelquefois un remaniement trabéculaire donnant un aspect réticulé.

Au niveau des côtes, la déformation en spatule de leur extrémité vertébrale est fréquente. Les côtes peuvent également présenter un aspect réticulé.

Os longs :

Selon toujours les mêmes auteurs, les os longs sont très fréquemment le siège de lésions importantes et caractéristiques. Certains sont atteints préférentiellement : fémur (extrémité inférieure), humérus, radius et cubitus, surtout au niveau du coude.

./.

Ces altérations sont souvent précoces et peuvent exister alors que le crâne est normal ou ne présente que de minimes altérations. Leur aspect est variable selon le siège et selon l'intrication des différentes lésions.

En effet, en plus d'anomalies diffuses à tout le squelette, certains os cités ci-dessus présentent des aspects radiologiques particuliers :

- tous les os longs présentent :
  - un amincissement de la corticale plus ou moins important, quelquefois comparé à une coquille d'oeuf.

    Cet amincissement prédomine au niveau des régions métaphysaires.
  - un élargissement du canal médullaire,
  - une transparence anormale de l'os,
  - avec des modifications plus ou moins discrètes du contour osseux,

- mais certains aspects sont caractéristiques de l'atteinte de certains segments des os longs :
  - par exemple, la déformation du contour osseux est la plus manifeste au niveau du fémur, qui prend un aspect en massue (extrémité inférieure),
  - les travées osseuses raréfiées sont disposées irrégulièrement, apparaissant accentuées par rapport à la transparence générale de l'os, réalisant un aspect réticulaire absolument caractéristique de cette affection, électivement au niveau des régions métaphysaires : extrémité inférieure de l'humérus, extrémités supérieures du radius et du cubitus, extrémité inférieure du fémur.

./.

Dans certains cas, les travées sont extrêmement raréfiées, entourant des lacunes réalisant un aspect pseudo kystique.

Os plats :

Au niveau des os plats, il existe également une ostéoporose diffuse. Les travées osseuses raréfiées, apparaissent accentuées réalisant au niveau des os iliaques, des omoplates, une fasciculation caractéristique en éventail.

Petits os tubulaires de la main et des pieds :

Selon tous les auteurs, COOLEY excepté, ils sont atteints le plus précocement et le plus constamment.

Comme les autres os tubulaires, ils présentent un amincissement de la corticale, une ostéoporose diffuse, un élargissement de la médullaire, mais c'est à leur niveau que se remarque la déformation du contour osseux la plus évidente, réalisant un aspect en boudin.

De même, la disposition réticulaire des travées osseuses raréfiées est très nette. C'est à leur niveau que l'aspect pseudokystique est le plus net.

Fractures Pathologiques :

Tous les auteurs les signalent comme étant paradoxalement très rares, mais ayant tendance à se répéter chez un même sujet.

./.

Retard du développement squelettique :

Il est constant ; il peut exister dès la première année, mais tend à s'accroître avec l'âge, pouvant atteindre un écart de quatre ans avec le sujet normal dans les cas extrêmes (ZUNIN, DE TONI, SIGNORETTI, BALOCCO).

./.

B - Fréquence en fonction de la topographie :

Les lésions du crâne ont été les premières décrites :

. COOLEY en I927, présentant les observations de 7 enfants de onze mois à cinq ans, porteurs d'une anémie avec splénomégalie et des lésions particulières au niveau des os, signale que la première anomalie caractéristique chez ces enfants, est l'existence d'un faciès mongoloïde, dû à une coloration jaune sale de la peau d'une part, et d'autre part, à un épaississement des os du crâne et des malaires, bien visibles sur les radiographies.

Dans chaque cas, on observe effectivement des lésions crâniennes (sans toutefois aller jusqu'au crâne en poils de brosse). Un seul cas ne présente que des minimes altérations du crâne.

Par contre, la seconde anomalie osseuse décrite par COOLEY : des lésions marquées au niveau des os longs, ne se rencontre que dans 4 cas sur 7.

Néanmoins, un enfant âgé de trois ans, présente des lésions importantes des os longs (humérus, radius, cubitus, tibia), ainsi que des omoplates, alors que son crâne est presque normal.

COOLEY ne signale pas d'atteinte des petits os de la main et du pied.

./.

. CAFFEY en I937, tout en signalant l'atteinte du crâne, fait remarquer qu'elle est inconstante et surtout très variable. Elle peut être discrète et même manquer, alors que le reste du squelette est considérablement atteint et que le tableau clinique est grave.

Il n'a jamais rencontré de lésions du crâne sans lésions du squelette, alors que l'inverse est fréquent.

L'atteinte des os plats est parallèle à celle des os longs. Il a été frappé par l'atteinte de l'extrémité du fémur, l'atteinte du coude et surtout des métacarpiens qui présentaient des lésions importantes dans tous les cas.

. Par la suite, VIGLIANI et SANSONE, à la clinique Pédiatrique de BARI, en I955, reprenant l'étude de I6 cas de dix mois à douze ans, constatent que les lésions du crâne à type d'épaississement et porosité de la voûte, sont fréquentes : I5 cas sur I6.

Mais, par contre, l'aspect du crâne en poils de brosse est rare : I cas sur I6. Ils signalent d'autres lésions du squelette très fréquentes : atteinte des côtes dans tous les cas, du coude dans tous les cas, des métacarpiens dans II cas sur I6.

. CASUCCIO et VIGLIANI en I956, au Congrès International de Chirurgie Orthopédique de BARCELONNE, présentent une statistique comportant 5I cas de thalassémie majeure chez des enfants âgés de cinq mois à quatorze ans.

./.

L'anomalie la plus fréquente pour ces auteurs est :

. l'amincissement de la corticale des os longs : 96%

. puis l'aspect réticulaire au niveau du coude : 87%

. les lésions des métacarpiens : 85%

. les lésions des côtes (en spatule) : 85%

. l'épaissement de la voûte crânienne : 8I%

. le crâne en poils de brosse n'est retrouvé que dans I2% des cas.

. GRASSI et DURANDO en I959, insistent sur la précocité et l'importance des signes osseux en dehors du crâne, en particulier l'atteinte des os de la main et du pied, du coude et des sinus.

CAPELLI (en I966) considère même les lésions des métacarpiens et des phalanges pathognomoniques et présentes dans 95% des cas.

. Le retard du développement squelettique est signalé par tous les auteurs, particulièrement étudié par DE TONI, SUNIN (I955), LO JACONO. Il varie entre un minimum de un à deux ans et demi et un maximum de quatre ans ; il augmente avec l'âge.

Selon LO JACONO, la splénectomie entraîne une amélioration transitoire avec une accélération de la maturation squelettique, mais l'écart entre l'âge réel et l'âge squelettique n'est pas comblé.

. Les fractures pathologiques sont paradoxalement rares : I seul cas sur 2I (CAFFEY), 2 sur 5I (VIGLIANI), mais ont tendance à récidiver (3 fractures du fémur en 4 ans chez le même enfant).

./.

C - Chronologie des lésions - Evolution en fonction de l'âge et de l'évolution clinique de la maldie :

L'âge du sujet, en relation d'ailleurs avec la durée de la maladie, conditionne en partie les aspects radiologiques et l'atteinte osseuse de la thalassémie. Les lésions osseuses, radiologiquement visibles, sont rares pendant la première année, alors que les signes cliniques peuvent débuter dès les premiers mois,

Par ailleurs, elles évoluent en fonction de l'âge : certaines s'aggravant progressivement, d'autres, encore n'apparaissant que tardivement au cours de l'évolution de la maladie.

Lésions précoces :

Les lésions les plus précoces apparaissent environ entre le cinquième et le sixième mois (WHIPPLE et BRADFORD, CAFFEY). Dans tous les cas, la maladie a été cliniquement décelable quelques semaines à quelques mois auparavant.

Les lésions précoces siègent au niveau :

. des petits os de la main
. de la partie distale du fémur,
. de la voûte du crâne au niveau du frontal

et réalisent au niveau des os longs et des os tubulaires de la main :

. un amincissement de la corticale,
. un élargissement du canal médullaire,
. une déformation de l'os qui prend un aspect rectangulaire,

./.

au niveau du crâne :

. un léger élargissement du diploë,
. un amincissement de la table externe,
. un début d'épaississement de la partie basse et horizontale du frontal,

Au début, (avant un an) il n'existe pas d'aspect réticulaire au niveau des os longs.

De même, au niveau du crâne, il n'y a pas de striation : l'aspect en poils de brosse est une lésion tardive (CAFFEY, MOSELEY, les Auteurs Italiens).

Evolution avec l'âge:

CAFFEY a suivi, sur le plan radiologique, quatre enfants depuis les premiers mois jusqu'à l'âge de six ans. Les lésions d'ostéoporose deviennent plus importantes, puis apparait une disposition réticulaire des travées osseuses au niveau des os longs et des métacarpiens. Dans I cas, l'aspect réticulaire se développa à partir du onzième mois.

De même au niveau du crâne, l'épaississement au niveau du frontal s'accroît et s'étend du frontal au pariétal et à l'occipital. Les striations radiales ne se développèrent que chez 2 enfants ; elles débutent au niveau du pariétal, puis du frontal, jamais au niveau de la partie basse et horizontale du frontal.

Lorsque l'évolution se poursuit, pouvant atteindre et dépasser la puberté, les altérations du crâne, du rachis, des côtes, des omoplates et du bassin s'accentuent alors que les lésions des os de la main et des os longs régressent et peuvent même disparaître (CAFFEY I95I et I957, GRASSI, PERLAZZO, CAPELLI).

./.

En retenant comme hypothèse pathogénique des lésions osseuses l'hyperplasie médullaire, cette évolution des lésions en fonction de l'âge s'explique par l'évolution de la moelle osseuse en fonction de l'âge ; la moelle osseuse active, répandue dans presque tout le squelette chez le petit enfant, subit par la suite une involution graisseuse au niveau des extrémités des membres, en particulier. Chez l'adolescent et l'adulte, la moelle ne persiste qu'au niveau du pelvis, du crâne, du rachis, du sternum.

Lorsque l'évolution se poursuit également au délà de la puberté, les lésions d'ostéoporose peuvent être remplacées progressivement par une ostéosclérose modérée. L'atrophie de la corticale persiste (CAFFEY).

Rapports entre les lésions osseuses, l'évolution et les formes cliniques de la maladie :

L'apparition des signes osseux est secondaire à l'apparition des signes cliniques et hématologiques.

Déjà COOLEY signalait dans un cas de sa première publication l'absence de lésions osseuses, lors du premier examen radiologique, examen radiologique pratiqué au cours de l'hospitalisation motivée par ailleurs, par des signes cliniques évidents d'apparition récente (pâleur, grosse rate, anémie). Quelques mois plus tard, les radiographies deviennent positives.

Même observation dans plusieurs cas des publications de KOCK et SHAPIRO, WHIPPLE et BRADFORD, CAFFEY.

./.

D'ailleurs, en ce qui concerne les observations de CAFFEY, dans tous les autres cas (où les signes osseux sont présents dès le premier examen), les signes cliniques ont débuté plusieurs mois auparavant.

Plus récemment, d'autres auteurs américains et italiens (MOSELEY, FERLAZZO), s'accordent pour reconnaître l'apparition secondaire des lésions osseuses par rapport aux signes cliniques.

Pas de parallèlisme strict entre la gravité de l'hémolyse et l'importance des lésions osseuses, mais néanmoins, aggravation des lésions osseuses avec l'évolution de la maladie dans la plupart des cas. Lésions osseuses plus discrètes dans la thalassémie minime que dans la maladie de COOLEY.

La majorité des auteurs décrivent une accentuation des anomalies osseuses avec l'évolution de la maladie. En particulier, CAFFEY a décrit des lésions minimes observées à la fin de la première année chez des enfants qui, par ailleurs, présentaient un tableau clinique et hématologique évident, puis leur extension à d'autres parties du squelette et leur acquisition de caractères morphologiques particuliers et caractéristiques de la maladie dans les années suivantes.

Dans la plupart des cas où le tableau clinique est grave, les lésions osseuses sont très importantes. Seulement, il y a des exceptions troublantes : cas où le squelette est pratiquement normal, alors que l'anémie est extrême, entraînant paleur, insuffisance cardiaque, et la splénomégalie énorme. Ces cas rentrent souvent dans le cadre de formes rapidement mortelles chez le nourrison, et cette éventualité confirme la théorie de l'apparition secondaire des lésions osseuses : la rapidité de l'évolution clinique ne laisse pas le temps aux lésions osseuses d'apparaître.

./.

Les lésions osseuses importantes et caractéristiques que nous venons d'exposer au cours de cette étude bibliographique, se voient dans la thalassémie majeure, forme la plus grave de la maladie où l'hémolyse est la plus prononcée.

Dans la thalassémie mineure, forme hétérozygote de la maladie, les lésions osseuses sont plus discrètes et plus localisées : dans une étude de 55 cas de porteurs de thalassémie minime en Grèce, SFIKAKIS n'a trouvé des lésions osseuses que dans 29 cas réalisant :

- un élargissement et un aspect poreux du diploë dans 2I cas,
- une ostéoporose modérée au niveau du rachis, dans IO cas,
- une discrète ostéoporose de l'extrémité inférieure de l'humérus dans 4 cas (sur I7 radiographiés), jamais d'aspect réticulaire comme dans la thalassémie majeure.

D'autres auteurs confirment ces données en ne signalant qu'une discrète ostéoporose dans la thalassémie mineure, et pas de lésion osseuse dans la thalassémie minime.

./.

D - Pathogénie :

Dans sa première description de la maladie, en 1927, COOLEY explique l'existence des lésions osseuses dans la thalassémie par l'hyperplasie médullaire réactionnelle à l'hémolyse chronique.

PINCHERLE et SCAGLIETTI en 1938 retiennent la même hypothèse pathogénique : à partir d'études anatomopathologiques de la moelle osseuse, ils attribuent le rôle étiopathogénique majeur à certaines cellules qu'ils qualifient de cellules pseudo-spumeuses, de nature réticuloendothéliale, douées d'activité ostéoclastique.

MAGGIONI soutenant toujours l'hypothèse de l'hyperplasie médullaire, ne signale pas d'action de cellules normales, mais pense que ce sont les cellules, que l'on trouve à l'état normal dans la moelle osseuse, qui entraînent une modification de la structure osseuse.

PARADISO, par contre, pense qu'il existe tout simplement un accroissement du nombre des ostéoclastes.

WHIPPLE et BRADFORD rapportent les anomalies du système érythropoïétique et du squelette à un trouble métabolique unique et de nature endocrinienne.

PONTONI et SILVESTRONI ont émis l'hypothèse d'un facteur primitif et constitutionnel, agissant sur la trame osseuse et sur le tissu médullaire. De plus, le processus réactionnel chronique du système érithropoïétique aurait une action aggravante.

./.

ORSINI et BADETTI, au cours du XVe congrès des Pédiatres de Langue Française à Marseille en 1955, ont fait le point sur le sujet, rappelant qu'à ce jour deux hypothèses avaient été avancées :

I - une atteinte mésenchymateuse globale conditionnée par le gène thalassémique entraînant une perturbation de l'hématopoïèse et des altérations du squelette et des différents viscères.

2 - les lésions osseuses sont secondaires aux perturbations de l'hématopoïèse. La forte hyperplasie de la moelle érythropoïétique entraîne une destruction osseuse et un processus ostéoproducteur de compensation aboutissant aux altérations osseuses considérables de la maladie.

La seconde hypothèse étant la plus admise. En effet, plusieurs faits cliniques sont en faveur de cette hypothèse :

. Les manifestations osseuses sont caractéristiques de la maladie de COOLEY ; mais on retrouve des lésions, certes moins diffuses et moins particulières, dans la drépanocytose et la maladie de MINKOWSKI - CHAUFFARD où il existe également une hémolyse chronique et une hyperplasie médullaire ; le fait que les lésions soient plus importantes dans la maladie de COOLEY pouvant s'expliquer par la plus grande intensité de l'hyperplasie médullaire.

. L'importance des signes osseux est proportionnelle à l'intensité et à l'ancienneté des signes sanguins : lésions plus importantes dans la thalassémie majeure que dans la thalassémie mineure. Lésions absentes ou minimes dans les premiers mois de la vie, et augmentant par la suite.

./.

. Il existe des formes très graves chez le nourrisson, rapidement mortelles et il n'y a pas de signe radiologique : c'est donc bien que le gène thalassémique ne provoque pas une dystrophie mésenchymateuse entraînant à la fois des signes sanguins et osseux.

./.

V - ANATOMIE PATHOLOGIQUE -

L'hyperplasie médullaire est un phénomène constant : la moelle hyperplasiée occupe tous les espaces entre les travées osseuses et vient saillir sous le périoste. Elle entraîne un remaniement du processus d'ossification secondaire.

Ce remaniement comporte :

. une amplification du processus ostéoclasique normal,

. une action proprement mécanique des éléments médullaires hypertrophiés.

Ces deux phénomènes entraînent une dislocation de la disposition normale de l'os lamellaire. En même temps, s'effectue un accroissement dû à la prolifération périostée ; en effet, rappelons que l'ossification périostée et l'ossification de la voûte crânienne sont toutes deux de type membraneux.

Au niveau des os longs :

I - l'atteinte débute et prédomine au niveau des métaphyses,

2 - l'atteinte de la couche périostique constituant la partie externe de la corticale des os longs n'est pas comparable à ce qu'elle est au niveau du crâne. dans la quasi totalité des cas, cette couche n'est ni épaissie, ni remaniée, et il n'y a pas de formation de poils de brosse.

./.

3 - Il existe un élargissement du diamètre transversal de l'os, mais au dépend du canal médullaire qui se trouve aggrandi, bordé par un os compact ayant l'aspect d'os spongieux, du fait de la création de larges lacunes de résorption osseuse, irrégulières, ne laissant que quelques travées osseuses entre elles.

La corticale de l'os se trouve très amincie, en raison de cet important processus ostéoclasique dominant.

Au niveau du crâne :

Le maximum de l'atteinte osseuse se fait au dépend de la table externe de la voûte crânienne.

I - l'espace diploïque est élargi, remanié par la présence des éléments hémoblastiques qui entraînent un élargissement des cavités normales de l'os.

2 - la table interne, infiltrée également par les éléments hémoblastiques apparaît plus compacte. L'infiltration de l'os lamellaire est moins intense du fait de la présence de l'encéphale.

3 - la table externe, elle, est soumise à une importante infiltration par les éléments hémoblastiques qui la perforent en de nombreux endroits.

Pour cette raison, certains anatomopathologistes décrivent un amincissement de la table externe.

./.

Cependant, l'importance de l'apposition périostée qui se trouve fragmentée par ces foyers d'infiltration hémoblastique (qui par ailleurs infiltrent les espaces interlamellaires) aboutit à l'inverse, c'est-à-dire à une hyperplasie.

La table externe hypertrophiée est donc constituée de colonnes de tissu médullaire délimitant entre elles des colonnes de tissu osseux. Ainsi, se trouvent constituées les structures correspondant aux images dites en poils de brosse, visibles sur les radiographies.

./.

En possession d'une part des descriptions classiques, des signes radiologiques, et d'autre part, des descriptions anatomopathologiques, que nous avons rappelées ci-dessous, nous avons tenté, à la lumière des observations suivantes, d'établir un lien aussi précis que possible entre les lésions anatomopathologiques et leur traduction radiologique (Fig. I - 2 - 3).

./.



Fig. I - Crâne en poils de brosse



Table externe fragmentée par des colonnes de moelle.

Diploë

Table interne



Fig. 2 et 3 - Pariétal (tiré de FORNARA et GENESI : Rilievi anatomo patologici nella talassemia Minerva Medica I955)

OBSERVATION N° I -

P. Jean-Jacques

Jean-Jacques est né le II Septembre I957, de parents d'origine sicilienne, au terme d'une grossesse normale. Il pesait 3,850 Kg ; il n'a pas présenté d'antécédents néonataux.

Antécédents familiaux :

. ses parents sont bien portants,

. un frère est décédé à l'âge de IO mois d'une toxicose avec splénomégalie,

. deux soeurs, âgées de 9 ans et 4 ans, sont bien portantes.

Antécédents personnels :

. aucun jusqu'à l'âge de I5 mois,

. à partir de I5 mois, atteinte de l'état général avec anorexie et chute de poids.

Il entre ainsi pour la première fois, dans le service à l'âge de 22 mois, en Juillet I959, pour suspicion de thalassémie.

A l'examen d'entrée, Jean-Jacques est hypotrophique, ne pesant que II,400 Kg à 22 mois. Il présente un aspect asiatique du visage, avec un hyperthélorisme, un aplatissement de la base du nez, des pommettes saillantes, et un teint olivâtre.

La palpation de l'abdomen objective une énorme splénomégalie débordant à droite de l'ombilic.

./.

Sur le plan hématologique :

Les résultats des examens sont les suivants :

- 3 200 000 hématies
- I7 600 leucocytes
- Hb = 8 g
- Erythroblastose sanguine = I20%
- La résistance globulaire aux solutions hypotoniques est augmentée,
- Le myelogramme objective une hyperplasie erythroblastique,
- L'électrophorèse de l'Hb confirme, en Septembre I959, le diagnostic de thalassémie majeure. Le taux d'Hb F est de 30%. L'Hb A_2 est normale.

- Durant l'année I960, Jean-Jacques est transfusé environ une fois tous les deux mois. Puis de plus en plus souvent (tous les I5 jours en I963 - I964).

- En décembre I963, il se fracture le tibia et le péroné gauches, en tombant sur un parquet ciré.

- En mars I964, alors que sa jambe est encore platrée, il se fracture l'extrémité inférieure du fémur gauche en tombant d'un tabouret (Fig. 4).

- En juillet I968, heurté légèrement par une voiture, il se fracture le tibia et le péroné droits.

En juillet I967, les transfusions devant être de plus en plus rapprochées, la rate augmentant de volume, le problème de la splénectomie se pose.

./.

Fig. 4 - Fracture du fémur gauche
Début de réticulation de la médullaire au niveau de la métaphyse visible à gauche. (Observation n° I)

./.

Après une épreuve isotopique au Fer et au Chrome marqués, la splénectomie est pratiquée sur les conseils du Professeur Jean Bernard.

La splénectomie a permis d'espacer les transfusions par la suite, mais l'hépatomégalie a nettement augmenté, témoin avec la teinte vert foncé des téguments et le taux très élevé de Fer Sérique (plus de 300 γ % en juillet I968) d'une hémochromatose.

Un traitement par le Desferal est alors institué en Septembre I968, à raison de 6 injections de 250 mg, après chaque transfusion. Si l'hépatomégalie reste impressionnante, le taux de Fer Sérique a nettement diminué (I90 γ %).

Lésions osseuses :

Outre les fractures (en I963 - I964 - I968), les lésions osseuses sont les suivantes :

. en I965 : Radiographie des deux genoux de face (Fig. 5)
diminution de charge calcique,
amincissement des corticales
début de réticulation de la médullaire au niveau de l'extrémité inférieure du fémur droit, et gauche surtout.

./.

. en I968 : A l'occasion de la fracture de la jambe droite, très nette aggravation des lésions osseuses depuis I965.
Les corticales sont devenues encore plus minces au niveau de l'extrémité inférieure du fémur, aspect réticulé très net de la médullaire : travées raréfiées, épaissies, enserrant des géodes.

Même aspect, quoique plus discret, au niveau des métaphyses du tibia et du péroné. Nombreuses géodes disséminées au niveau des diaphyses (Fig. 6).

./.

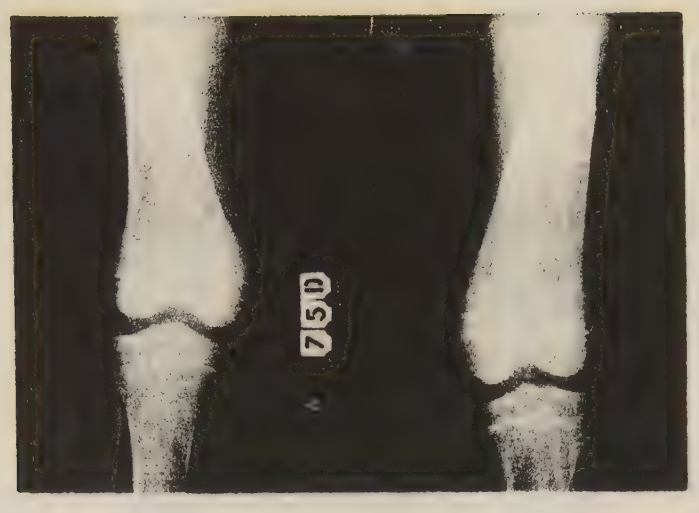

Fig. 5 - Début de réticulation de la médullaire
(1965) également au niveau de la métaphyse fémorale gauche.
Amincissement des corticales.

Fig. 6 - En plus de la fracture, très nette aggravation
(1968) des lésions. Réticulation nette au niveau des métaphyses supérieures et inférieures des tibias.
Lacunes disséminées.

./.



Fig. I9 - 3mois et demi après la fracture

(Observation n° I)

./.



OBSERVATION N° 2 -

L. Christiane

Christiane est née le 30 Novembre I956, de parents Italiens. Le diagnostic de thalassémie majeure a été posé en I959 à l'hôpital d'Argenteuil dans le service du Docteur Poujol.

Elle entre dans le service le Ier Juin I967 pour douleurs sacro-coccygiennes après une chute.

A IO ans et demi, elle pèse I9,800 Kg, mesure II8,5 cm, présente le faciès caractéristique de ces enfants atteints de thalassémie. Une splénomégalie importante, une hépatomégalie également importante. Elle est très pâle, n'a pas été transfusée depuis 4 mois.

L'enquête familiale révèle que Christiane est la troisième enfant d'une famille de 5 enfants :

. sa mère est atteinte de thalassémie mineure,

. son père est atteint de thalassémie minime,

. son frère de I5 ans présente une thalassémie minime,

. une soeur de I2 ans, une soeur de 6 ans et un frère de 5 ans sont bien portants.

Elle présente :

. une anémie importante à 2 600 000 avec 5,75 g d'Hb

./.

. une érythroblastose sanguine à 65% sur 46 900 éléments nucléés (dont II% de Polynucléaires),

. un Fer Sérique à I55 %.

Après deux tranfusions :

- 3 300 000 hématies
- 7 600 leucocytes, 20% Polynucléaires,
- Hb = 9,35 g
- Erythroblastose I5%

Lésions osseuses :

. pas de fracture au niveau de la région sacrococcygienne (siège des douleurs ayant motivé l'hospitalisation),

. par contre, atteinte diffuse de presque tout le squelette en I967.

- crâne : Elargissement de l'espace diploïque, pas de poils de brosse,
- côtes : Diminution de charge calcique au niveau de certaines côtes, striation verticale à larges mailles (Fig. 7),
- vertèbres, bassin : Diminution de charge calcique (Fig. 8)
- Os longs : Outre la diminution de charge calcique, fine réticulation de la médullaire au niveau de l'extrémité inférieure du fémur, et du tibia (Fig. I7 et I8 - page 54)
  Corticales amincies.

./.

- coude : Aspect réticulé typique de la médullaire.
- os de la main : peu visibles sur les clichés des membres supérieurs.
  Ils semblent présenter, néanmoins, de multiples petites géodes et une réticulation des travées osseuses.

./.

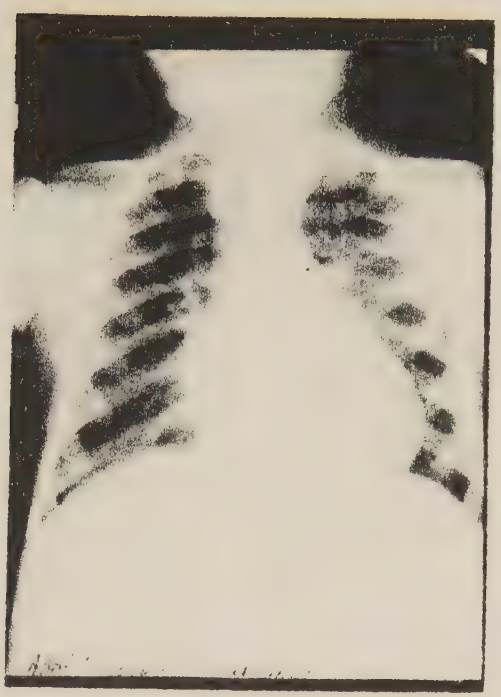

Fig. 7 - Striations verticales des Côtes
(Observation n° 2)

Fig. 8 - Aspect également réticulé au niveau du bassin. Très importante diminution de charge calcique.

En comparant avec les radiographies du crâne, du thorax, datant de 1959, et du membre supérieur, les lésions se sont considérablement aggravées.

(Fig. 9 et 10) (Fig. 11 et 12).

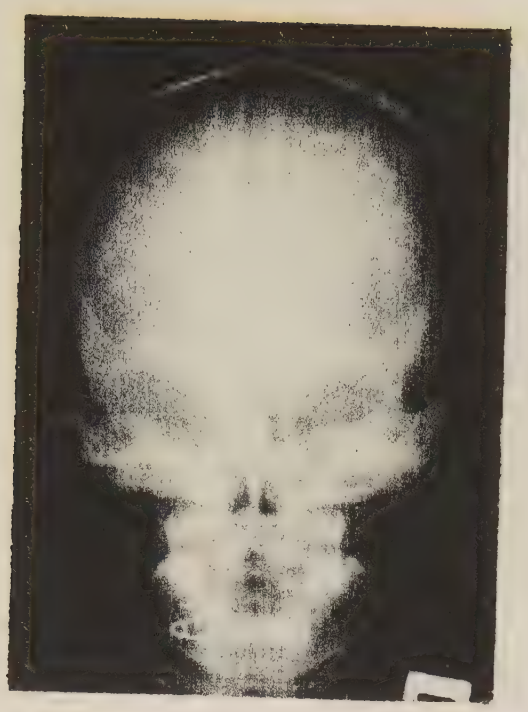

Fig. 9 - Crâne en I959

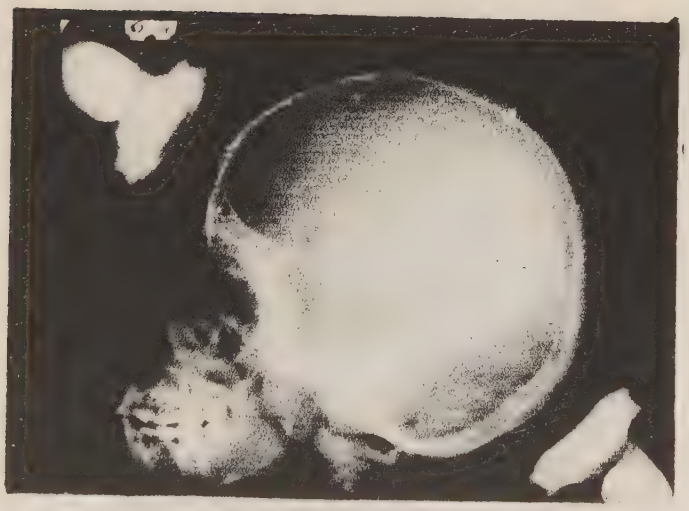

Fig. IO - Crâne en I967
Accentuation de l'élargissement de l'espace diploïque qui présente un aspect microlacunaire.

./.





Fig. II - en I959
Coude pratiquement normal

Fig. I2 - en I967
Aspect réticulaire typique au niveau du coude.

Amincissement des corticales.



OBSERVATION N° 3 -

Z. Rabah

Rabah est né le 25 juin I962, de parents algériens.

Il entre dans le service, le 29 Juillet I968 pour pâleur et splénomégalie.

On est frappé, d'emblée, par l'aspect particulier de son visage : base du nez aplatie, pommettes saillantes, subictère associé à la pâleur.

Ces traits asiatiques, associés d'une part à une importante splénomégalie, à une hépathomégalie plus modérée, sans adénopathies, sans syndrome hémorragique, et d'autre part à son origine méditerranéenne et à des antécédents familiaux chargés, font suspecter le diagnostic de thalassémie.

En effet, l'interrogatoire révèle que Rabah, d'une famille de 7 enfants a :

. 3 soeurs mortes en bas âge d'anémie,
(une soeur jumelle à I an et 3 mois, une autre soeur, il y a un an),
et a été lui-même hospitalisé à l'hôpital d'Avignon en Septembre I965 pour pâleur, subictère et splénomégalie, puis dans le service du Professeur ORSINI à Marseille où a été posé le diagnostice de thalassémie majeure.

./.

Depuis, il est suivi à l'hôpital d'Avignon :

. tranfusé de plus en plus souvent pour un gain globulaire de plus en plus faible,

. tranfusions de moins en moins bien tolérées : accident aigu d'hémolyse en Mai I968, avec hémoglobinurie importante :

- I 050 000 hématies seulement le lendemain avec
- 3 g d'Hb

. à plusieurs reprises, traitement par le Desferal.

Dans le service :

- Hématies	2 900 000 Hb 7g
- Leucocytes	I2 300 56% Polynucléaires
- Réticulocytes	5,04%
- Fer Sérique	220 %
- Electrophorèse de l'Hb	Hb A = 60% Hb F = 40%

Le traitement par les tranfusions entraînant des accidents d'immunisation et une hypersidérose, devient donc de plus en plus dangereux. Se pose alors, le problème de la splénectomie.

Avant de décider de l'opportunité d'une splénectomie, une épreuve par le Fer 59 et le Chrome 5I a été pratiquée montrant :

./.

. que l'érythropoïèse osseuse n'est pas nulle, mais anormale (trouble de maturation) avec une prod ıtion totale inférieure à la normale,

. ne pouvant compenser une hémolyse périphérique, 4 fois supérieure à la normale;

. que la rate n'est pas érythropoïétique ; son ablation ne diminuerait donc pas l'érythropoïèse,

. qu'elle joue un rôle dans l'hémolyse, mais également le foie.
Il est donc à craindre que le foie hémolyse davantage après la splénectomie. C'est pourquoi celle-ci n'a pas été décidée.

Lésions osseuses :

- Crâne :

Elargissement important de l'espace diploïque,

Poils de brosse typiques, surtout au niveau du frontal, hypertrophie de la table externe (Fig. I3)

- Bassin :

Diminution de charge calcique,

Discrète striation en éventail au niveau des ailes iliaques.

./.

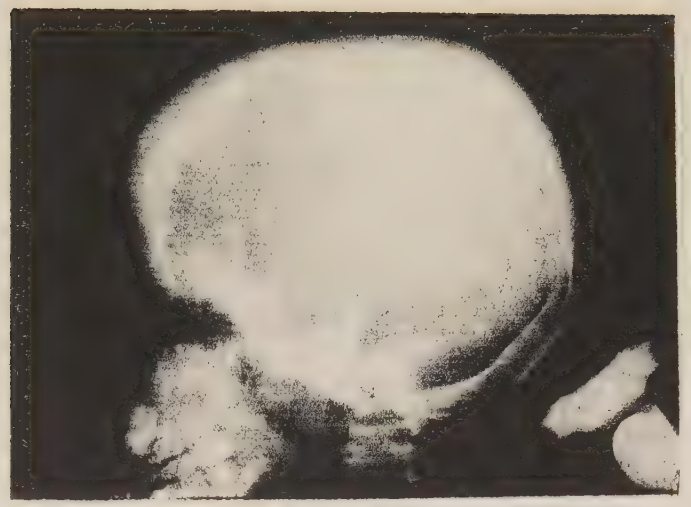

Fig. I3 - Elargissement de l'espace diploïque - Crâne en poils de brosse maximun au niveau du frontal.

Afin de compléter l'iconographie de cette étude, nous nous permettons d'ajouter 3 clichés tirés de 3 dossiers radiologiques qu'a bien voulu nous confier Monsieur DELAHAYE, Professeur agrégé au Val de Grâce.

Malheureusement, nous ne connaissons pas les dossiers cliniques correspondants.

CLICHE I -

radiographie du crâne montrant un élargissement considérable de l'espace diploïque qui présente, par ailleurs, un aspect micro-lacunaire (Fig. I4).

Les os longs de ce même malade ne présentent pas de lésions.

CLICHE II -

radiographie du coude : aspect réticulé typique au niveau des métaphyses humérale, radiale et cubitale (Fig. I5).

Il n'y a pas d'amincissement de la corticale.

Dans ce même dossier, le crâne présente un élargissement de l'espace diploïque. Pas de poils de brosse.

CLICHE III -

membre inférieur.

Il n'y a pas d'aspect réticulé, mais le long du bord interne de la corticale du tibia, on remarque quelques travées osseuses longitudinales épaissies (Fig. I6).

./.

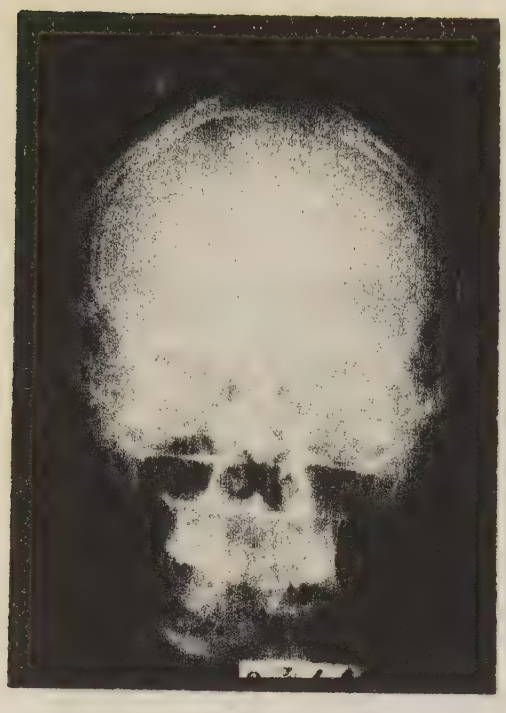

Cliché I Fig. I4 - Epaississement important de l'espace diploïque. Aspect microlacunaire.

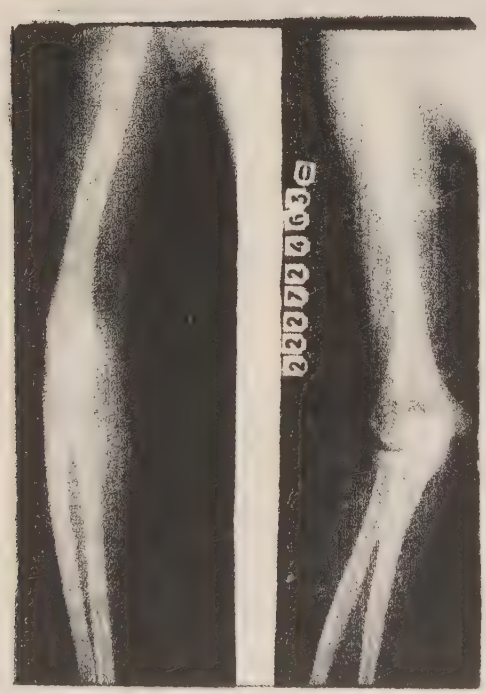

Cliché II Fig. I5 - Image réticulaire au niveau du coude (surtout humérus) Pas d'amincissement des corticale.

./.

Cliché III

Fig. I6 - Travées osseuses irrégulières verticalement le long du bord externe de la corticale du tibia.

./.

Un 4e cliché nous a été prêté par le Docteur BARGY, Chef du Service Radiologie au Centre Hospitalier de Saint-Germain.

Il s'agit d'une radiographie du crâne d'un enfant porteur de thalassémie majeure, présentant des poils de brosse typiques (cf Fig. I page 32).

./.

Fig. I7 - Observation n° 2
Début de réticulation au niveau de la métaphyse inférieure du tibia.

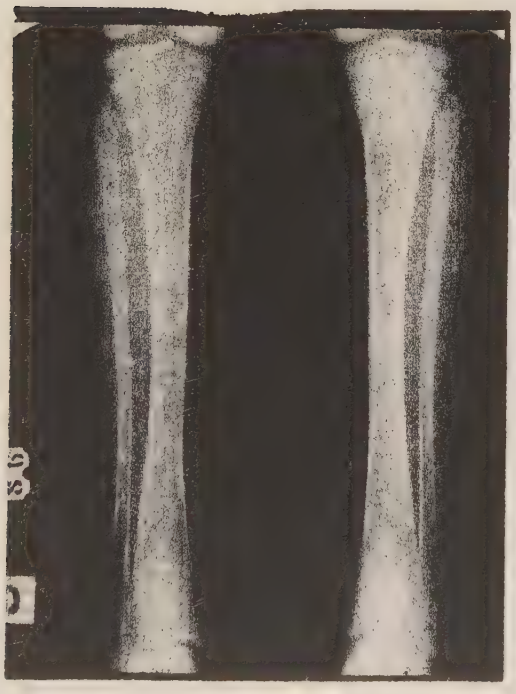

Fig. I8 - Observation n° 2
Très fine réticulation au niveau des métaphyses inférieures du tibia et du péroné.

./.

CONCLUSIONS DES OBSERVATIONS

A - SIGNES OSSEUX RELEVES SUR CES DOSSIERS -

Les signes osseux relevés sur ces dossiers peuvent être groupés en :

I - SIGNES CRANIENS :

a) - Elargissement de l'espace diploïque

bien visible dans les observations II et III, et le dossier radiologique n° I.
Cet élargissement est maximum sur le crâne appartenant au dossier n° I ; il n'existe pas de poils de brosse.

Dans l'observation n° II et le dossier n° I surtout, le diploë élargi présente un aspect microlacunaire.

b) - Hypertrophie de la table externe

ö) - Aspect en poils de brosse

Ces deux aspects, qui vont de pair, sont bien visibles sur le crâne des observations n° III et IV.

./.

2 - SIGNES AU NIVEAU DES OS LONGS :

a) - Diminution de charge calcique

visible sur tous les clichés (sauf dossiers II et III).

b) - Amincissement des corticales

considérable dans l'observation n° I, absent dans les dossiers II et III.

c) - Aspect réticulé de la région médullaire

net et plus constant au niveau du coude (Observation II - dossier n° II) (le coude n'a pas été radiographié dans les observations n° I et III),

net également au niveau de l'extrémité supérieure du tibia, et de l'extrémité inférieure du fémur,

véritables lacunes au sein de cette réticulation (observations n° I).

d) - Fractures

3 fractures en 5 ans dans l'observation n° I, survenant chaque fois après un traumatisme minime.

Elles ont toujours consolidé (mais lentement en ce qui concerne la dernière : 3 mois et demi). (Fig. I9)

./.

3 - SIGNES AU NIVEAU DES COTES :

Ils sont présents dans une seule observation (n° II) mais, ils sont très importants réalisant une striation verticale, en plus d'une diminution de la charge calcique.

En ce qui concerne les petits os de la main, un seul de nos clichés les intéresse, et même incomplètement. Il permet toutefois de voir une réticulation de la partie supérieure des métacarpiens.

./.

B - FREQUENCE EN FONCTION DE LA TOPOGRAPHIE -

Elle est difficile à établir en raison de notre petit nombre de dossiers. Néanmoins, on peut remarquer que les lésions osseuses, relevées dans ces dossiers, sont en accord avec celles décrites dans la littérature.

. Dans ces 4 dossiers sur 7, le crâne est atteint. Une radiographie du crâne manque dans l'observation n° I, mais étant donné l'importance et la diffusion de l'atteinte osseuse chez cet enfant, ainsi que la gravité de l'évolution clinique, on peut supposer que le crâne est également atteint.

L'anomalie la plus fréquente est un seul épaississement de l'espace diploïque. L'aspect du crâne en poils de brosse ne se rencontre que dans 3 cas sur 6.

L'atteinte crânienne n'est pas toujours parallèle à l'atteinte des os longs

. tout le squelette est nettement atteint dans l'observation n° II, alors que le crâne ne présente qu'un discret élargissement de l'espace diploïque.

. La topographie des lésions, au niveau des os longs, correspond bien aux descriptions classiques : aspect réticulé de la médullaire au niveau du coude et de l'extrémité inférieure du fémur.

Elle est même plus diffuse dans 2 de nos dossiers (I et II), visible également au niveau des tibias.

./.

. des fractures, qui sont très rarement décrites dans la littérature, sont venues à trois reprises aggraver l'état du petit Jean-Jacques P. (Observation n° I).

On peut noter que chez lui l'atteinte osseuse (de même que clinique) est grave : outre les fractures, ses os sont très déminéralisés, les corticales sont très amincies, et il existe de nombreuses lacunes osseuses au niveau des os longs.

Devant une atteinte aussi considérable, la survenue de ces fractures, quasi spontanées, n'est pas surprenante.

./.

C - EVOLUTION DES LESIONS OSSEUSES -

Dans les deux cas où nous avons pu retrouver des clichés plus anciens de quelques années (observations n° I et II), l'aggravation des lésions osseuses est manifeste.

Dans une forme clinique grave, évoluant depuis 9 ans, (observation n° I), les lésions osseuses sont plus importantes. La splénectomie ne semble pas en avoir changé le cours.

Dans l'observation n° II, les clichés contemporains de la découverte de la maladie ne présentent que des altérations discrètes.

./.

CONCLUSIONS

Après avoir :

I - Défini la thalassémie comme une anémie hémolytique, familiale et raciale, se transmettant comme un caractère dominant, due à une anomalie de la synthèse de l'hémoglobine,

II - Rappelé

. la constitution chimique de l'hémoglobine,

. les anomalies génétiques réalisant la tare thalassémique,

. les signes cliniques et hématologiques,

nous avons tenté d'étudier les lésions osseuses présentes dans cette affection, à l'aide de la revue de la bibliographie et de l'analyse de 3 cas de thalassémie majeure, observés dans le service du Docteur BONNETTE au Centre Hospitalier de Saint-Germain-en-Laye.

III - Etude bibliographique :

A - Ière description par COOLEY en 1925

B - Description des lésions

qui sont réalisées par :

./.

. un processus de destruction osseuse,

. un processus ostéoproducteur de compensation.

Elles atteignent tout le squelette :

. le crâne :

souvent moins atteint que le reste du squelette, images en poils de brosse tardives,

. le massif facial,

. le rachis, les côtes,

. les os longs :

ostéoporose,
amincissement des corticales,
aspect réticulé de la médullaire,
fractures pathologiques rares,

. les os plats,

. les os tubulaires des mains.

C - <u>Fréquence en fonction de la topographie</u>

atteinte élective du coude, du fémur, des petits os de la main, atteinte crânienne comparativement moins fréquente ou moins intense.

./.

D - Fréquence des lésions - Evolution

. L'apparition des lésions osseuses est secondaire à l'apparition des signes cliniques et hématologiques,

. elles atteignent précocement les mains, les coudes,

. elles s'aggravent avec l'âge et l'évolution clinique de la maladie, sans qu'il y ait toutefois de parallèlisme strict, entre la gravité clinique et hématologique et l'importance des signes osseux.

E - Pathogénie

Deux hypothèses ont été avancées :

I - atteinte mésenchymateuse globale, entraînant signes hématologiques et signes osseux,

2 - altérations osseuses secondaires aux perturbations de l'hématopoïèse. C'est l'hyperplasie médullaire qui entraîne les lésions osseuses.

Cette seconde hypothèse est la plus admise.

IV - Anatomie Pathologique

L'hyperplasie médullaire est un phénomène constant entraînant un remaniement du processus d'ossification secondaire.

./.

Au niveau des os longs :

processus ostéoclasique dominant,
élargissement du canal médullaire,
amincissement des corticales,
transformation spongieuse d'une partie de l'os compact.

Au niveau du crâne

processus ostéoclasique,
doublé d'une prolifération périostée, dans certains cas très importante (crâne en poils de brosse).

Lien précis entre les lésions anatomopathologiques et leur traduction radiologique.

V - Observations et conclusions des observations

3 cas de thalassémie majeure de II ans, I2 ans et 6 ans.

Tableau clinique sévère surtout dans 2 cas. Un enfant a été splénectomisé. L'indication de la splénectomie est actuellement discutée pour un autre enfant.

Les lésions osseuses sont diffuses à tout le squelette dans les 3 cas. Elles correspondent aux descriptions classiques.

Dans un de nos cas, plusieurs fractures spontanées sont survenues (3 en 4 ans). Elles ont consolidé à peu près normalement.

./.

Les doulaurs présentées à plusieurs reprises par 2 de nos enfants n'étaient pas parallèles en intensité à la gravité de l'atteinte osseuse.

Les lésions osseuses se sont aggravées considérablement avec l'évolution de la maladie.

o

o o

V U
et PERMIS D'IMPRIMER

LE RECTEUR
DE L'ACADEMIE DE PARIS

V U
LE DOYEN

Pour le Doyen
L'assesseur

26.3.1969

B I B L I O G R A P H I E

. I - ADEIMAN (AB
Cooley's anemia from an orthodontic viewpoint
NEW YORK Dent J ; 3I ; 405-408 I965

. 2 - ASBELL (MB)
Orthodontic aspects of Cooley's anemia
Ann NEW YORK Ac Sci ; II9 ; 662-663

. 3 - BAKER (DH)
Roentgen manifestations of Cooley's anemia
Ann New York Ac Sci ; II9 ; 64I-66I

. 4 - BALOCCO (A)
Findings on skeletal maturation in Cooley's disease
(case contribution)
Minerva Pediat ; I7 , 268-272 I965

. 5 - BASSET (DJ)
Radiology in the tropics
Aust radiol ; II ; I6-22 I967

. 6 - BASU (SP)
Radiological observation in haemoglobinopathy
Bull of the Calcutta School of tropical medicine
IO ; 4I-42 I962

./.

. 7 - BEN BOUMEDHI
Contribution to the study of thalassemia in Marocco
Maroc Med ; 44 ; I47-I69 I965

. 8 - BOIVIN
Thalassémie majeure : I cas à l'hôpital de Créteil
Thèse Paris ; I96I

. 9 - BOUSSER (J)
The thalassemia in France
Acquis Med Recent ; 83-89 I965

. IO - CAFFEY (j)
Skeletal changes in the chronic hemolytique anemia
Am J of Roentg ; 37 ; 293-332 I937

. II - CAFFEY (J)
Cooley's erythroblastic anemia some skeletal findings in adolescents and adults
Am J of Roentg ; 65 ; 547 I95I

. I2 - CAFFEY (J)
Cooley's anemia. A review of the roentgenographic findings in the skeleton
Am J of Roentg ; 78 ; 36I I957

. I3 - CAFFEY (J)
Pediatric X Ray diagnosis. Year Book Publischers
I96I

. I4 - CAPELLI (L)
Major mediterranean or Cooley's anemia. Radiologic study of 23 cases
Nuntius Radiologicus ; 32 ; 2I9-232 I966

./.

. I5 - CASUCCIO (C) VIGLIANI (f) LIMOLI (S)
Observations radiologiques sur 5I cas d'hémoosteopathie méditerranéenne du type Cooley
Atti VII Cong Int Chir Orthop Barcelona ; 5I9-529 I957

. I6 - CAZAL (P)
Conception actuelle des hémoglobinopathies héréditaires
Pathologie et Biologie ; II ; 495 I963

. I7 - CHOREMIS (C)
Pathogenesis of osseous lesions in thalassemia
The J of Pediat ; 66 ; 962-963 I965

. I8 - COLETTA (A)
Dati auxologici in Bambini affetti da morbo di Cooley
Min Ped ; IX ; I528 I957

. I9 - COLUCCI (CF)
A particular clinicoradiological aspect of Cooley's disease in the adult
Acta Med Ital Med Trop ; I6 ; I77-I80 I96I

. 20 - COOLEY (TB)
Anemia in children with splenomegalie and particular changes in bones. Report of cases
Ann J of Dis of ch ; 34 ; 347-363 I927

. 2I - CURRARINO (G)
Premature fusion of epiphyses in Cooley's anemia
Radiology ; 83 ; 656-664 I964

./.

. 22 - DE BARTOLO
On craniofacial characteristics in Cooley's anemia
Gazz Int Med Chir ; 70 ; 377-388 I965

. 23 - D'ERAMON
Osteoporosis in hemopathies
Gazz Int Med Chir ; 68 ; 825-834 I963

. 24 - DESBARE (F)
Ostéoporose des hémochromatoses
Sem Hop ; 20-I2 I960

. 25 - DE TRAVERSE (PM) COQUELET (MC)
Biochimie des hémoglobines normales et pathologiques
Rev Prat ; XV I965

. 26 - DI FRANCESCO (L) COLETTA (A)
Rilievi sull eta skeletrica in bambini affetti da anemia di Cooley curati con cicli di emotransfusini
Min Med ; XII ; I022 I960

. 27 - DREYFUS (Ic)
Anemias caused by abnormal hemoglobins
Sem Hop Paris ; 40 ; II6I-II69 I964

. 28 - DURANDO (E) GRASSI (E)
Basal cranial hyperostosis in the clinical and radiological picture of thalassemic hemopathy
Min Ped ; II ; 905-909 I959

./.

. 29 - FERLAZZO (A)
Evoluzione clinico-ematologica e radiologica nella malattia di Cooley
Haematologica ; XLVII ; I65-204 I962

. 30 - FORNARA (P) GENESI (M)
Rilievi anatomopatologici ed istologici nella thalassemia maior e minor
Min Med ; 2 ; I89I-I9I6 I955

. 3I - FREZAL (J)
Le contrôle génétique de l'hémoglobinosynthèse
Bull Soc Med Hop Paris ; II3 ; 847 I962

. 32 - GIRAUD (P)
Splenectomy in Cooley's disease
Arch Franc Pediat ; 20 ; I229-I233 I963

. 33 - GIRAUD (P)
Traitement of Cooley's disease by transfusions
Ann Pediat ; II ; 6-I2 I964

. 34 - GRASSI (E)
Brief review of skeletal radiologic findings in Cooley's disease
Min Ped ; I7 ; I763-I769 I965

. 35 - KAPLAN (R)
Dental and oral findings in Cooley's anemia. A study of 5 cases
Ann of N.Y.Ac of Sci ;II9 ; 663-664 I964

./.

. 36 - KOCH (CA) SHAPIRO (B)
Erythroblastic anemia
Am J Dis Child ; 44 ; 3I8-335 I932

. 37 - LAMOTTE (M)
A propos de la thalassémie
Maroc Médical ; 39 ; II34 I960

. 38 - LIMOLI (S) VIGLIANI (F)
Rassegna dei reperti ematologici e radiographici di 5I casi di thalassemia major
La Clinica Pediatrica ; 39 ; 756 I957

. 39 - LO JACONO (F)
Effects of splenectomy on stature and weigt increase and skeletal age in thalassemio
Clin Pediat ; 45 ; 459-482 I963

. 40 - MALLARME (J)
Thalassemia
Rev Prat ; I5 ; 3059-3070 I965

. 4I - MINNICH (V)
Mediterranean anemia. A study of 32 cases in Thailand
Blood ; 9 ; I I954

. 42 - MOSELEY (JE)
The thalassemias variants and roentgen bones changes
J. Mount Sinai Hosp N.Y. ; 29 ; I99-2I4 I962

./.

. 43 - NACCACHE (C)
Thalassemia : a disease of molecular control
Helv Med Acta ; 32 ; 67-68 I965

. 44 - ORSINI (A)
Treatment of Cooley's disease. Present aspects and future prospects
Marseille Med ; ICI ; 2II-225 I964

. 45 - ORSINI (A)
Pathogénie des signes osseux de lathalassémie
XVe congrès des pédiatres de langue française I955

. 46 - ORTOLANI (M)
Le alterazioni skeletriche nel morbo di Cooley
Le clin Ort ; XV ; 599 I963

. 47 - PASQUIOU (A)
Thalassémie ; expérience d'un service parisien
Thèse Paris I962

. 48 - PESTEL (M)
Altérations osseuses des érythropathies
Presse médicale ; 64 ; n° 74 I956

. 49 - PINCHERLE (M)et SCAGLIETTI
Myelosi erytremia osteopatica (syndrome tipo Cooley)
Contributo clinico anatomo istoligica
Arc It di Ped e Puer ; VI ; IOI I938

./.

. 50 - RYAN (BP)

Chronic anemia with bony deformities in Papuan Children
The Med J Aust ; 2 ; 603-607 I963

. 5I - SANSONE (G)

Le alterazioni della skeletro nelle emopathie
Min Ped ; 7 ; n° 49 ; I569-I608 I955

. 52 - SARROY (C)

A propos du développement des lésions osseuses au cours d'une thalassémie
Pédiatrie (Lyon) ; I2 ; (I) ; 209-2I3 I957

. 53 - SKIKAKIS (P)

Bone changes in thalassemia trait an X ray appraisal of 55 cases
Act Haemat ; 29 ; I93-20I I963

. 54 - SIGNORETTI (A)

Auxologic observation of 54 children affected by mediteranean anemia ; study of behavior of skeletal and height - weight age
Min Ped ; I7 ; I284-I289 I965

. 55 - THALASSEMIES

Rapport du XV congrès des pédiatres de langue française
Marseille I955

./.

. 56 - VIGLIANI (F)
Considerazioni sull aspetto radiologico delle skeletrico in I6 casi di anemia mediterraneo tipo Cooley
Min Ped ; 7 , I665 - I668 I955

. 57 - ZUNIN (G) DE TONI (E)
Comportamento dell'eta skeletrica nelle malattia di Cooley e nell'ittero emolitico costituzionale
Min Ped ; 7 ; n° 5I-52 ; I7I8-I722 I955

•

o o